191

(Aus der Kgl. Universitätsklinik in Erlangen. [Direktor: Prof. Dr. *Seitz*.])

Über Papillome der Vagina.

Inaugural-Dissertation

zur

Erlangung der Doktorwürde

der

medizinischen Fakultät der K. B. Friedrich-Alexanders-Universität Erlangen

vorgelegt von

Fritz Kiesselbach

aus Erlangen.

Tag der mündlichen Prüfung: 3. II. 1912.

STANFORD U NOV 26 1913

BERLIN 1912
VERLAG VON S. KARGER
KARLSTRASSE 15.

Gedruckt mit Genehmigung der medizinischen Fakultät.

Referent:
Herr Prof. Dr. *Seitz.*

Dekan:
Herr Prof. Dr. *Jamin.*

Sonderabdruck aus der Monatsschrift für
Geburtshülfe und Gynäkologie. Bd. XXXVI. (1912.)

Unter Papillom verstehen wir Wucherungen an Haut und Schleimhäuten, deren Bestandteile bindegewebiger und epithelialer Natur sind und im großen und ganzen die Anordnungsverhältnisse zeigen, wie normalerweise die Papillen des Corium der Haut oder der Tunica propria der Schleimhäute zum betreffenden Epithel, bloß daß hier Bindegewebsgerüst und Epithelüberzug abnorme Erhabenheiten bilden je nach dem Grad der Wucherung in Gestalt von kleinen Kegeln, Kolben, Wärzchen, fingerförmigen, dendritisch verzweigten oder blumenkohlähnlichen Gebilden. Hierbei schwankt nun das Größenverhältnis zwischen Epithelwucherung und Bindegewebswucherung. Es kann ferner der Epithelüberzug entweder jede Papille gesondert bekleiden oder aber mehrere Bindegewebspapillen gemeinsam überziehen, die Falten zwischen ihnen ausfüllend. Für ersteres ist ein Beispiel das Blasenpapillom, für letzteres das spitze Kondylom.

Der Name Papillom, der ja eigentlich eine Wucherung der Hautpapille, also eine bindegewebige Neubildung bedeutet, ist von verschiedenen Seiten beanstandet worden. Inwieweit das mit Recht geschieht, soll später bei Besprechung der Entwicklungsweise des Papilloms erläutert werden. Da die Bezeichnung jedoch auch heute noch allgemein im Gebrauch ist, soll sie hier beibehalten werden.

Die Lehre von den Papillomen hier erschöpfend zu behandeln, ist nicht Aufgabe vorliegender Abhandlung. Es sollen nur, bevor wir auf die speziell hier zu betrachtenden Fälle eingehen, drei Fragen beleuchtet werden, die uns hier besonders interessieren.

Hierher gehört erstens die Entwicklungsweise des Papillom, d. h. die Frage: hat das Bindegewebe oder das Epithel bei Ent-

stehung des Papillom die führende Rolle? Es gehen hier die Ansichten sehr auseinander.

Virchow, „Die krankhaften Geschwülste", I., S. 340, läßt das Papillom aus Bindegewebswucherungen entstehen, also aus dem Corium oder der Tunica propria, wobei er betont, daß Papillome auch an Stellen auftreten können, wo normalerweise keine Papillen anzutreffen sind. Es wird nach *Virchows* Ansicht das Epithel durch Bindegewebssprossung passiv gehoben. Konsequenterweise rechnet also *Virchow* die Papillome zu den Fibromen. Nach seiner Ansicht ist also der Ausdruck „Papillom" „falsch, weil die Geschwulst ihrem Wesen nach bindegewebig ist und nur in papillärer Form auftritt. Der generische Name muß also Fibroma sein, und das papillare kann nur als adjektivischer Zusatz gebraucht werden" (l. c. S. 341). Allerdings ist er nicht dieser Ansicht bezüglich des spitzen Kondyloms. Hier (l. c. S. 345) weist er auf den großen Beteiligungsunterschied zwischen Bindegewebe und Epithel hin, so daß das Epithel oft das 10—20 fache der Masse des Bindegewebes ausmache, wobei der größte Anteil des Bindegewebsgrundstocks vom Kapillargefäß eingenommen werde, und leitet aus diesem Mißverhältnis die Berechtigung ab, das spitze Kondylom als epitheliale Wucherung zu betrachten.

Auch *Schmaus* (Grundriß der path. Anat., 7. Aufl., 1904, S. 164) spricht von einer Wucherung der Papillen, also von einer aktiven Ausbreitung derselben.

Auspitz (zit. in *Orths* Lehrb. der spez. path. Anat. 8. Lief., 1894, von *Unna*, S. 671) und *Unna* (ebenda) treten mit allergrößter Entschiedenheit dafür ein, daß bei weitaus den meisten Papillomen die aktive Rolle allein dem Epithel zukomme, und zwar der Stachelzellenschicht, und wollen demgemäß den Ausdruck Akanthom für Papillom gebraucht wissen. Die Erhebung und Faltung des Bindegewebes sei passiv, sekundär.

Unnas Begründung sei hier angeführt: Er ist der Meinung, daß wir keinen Nachweis für aktives Einwachsen der Papillen in das Epithel — was allein den Ausdruck „Papillom" rechtfertigen würde — besitzen. *Unna* erklärt, die allgemein als Papillom bezeichneten Gebilde entstünden durch „die einfache wellige oder selbst dendritische Abfurchung des Stromas durch wucherndes Epithel". Zum Beweis führt er an, daß ein aktives Durchsprossen von Bindegewebe durch das Epithel nur bewiesen werden könne durch Nachweis von Bindegewebsmitosen an den entsprechenden Stellen, wie solche z. B. bei der Haarpapillenbildung schon nachgewiesen seien.

Es ließe sich hier jedoch einwenden, daß Mitosen im Stroma überhaupt sehr selten anzutreffen sind. *Hansemann* (zit. bei *Borst*, Die Lehre von den Geschwülsten, 1902, I., S. 29) erklärte dies mit einem eigenartig schnellen Ablauf der Bindegewebsmitosen. Es ist aber von *Simon* (Ein Fall von entzündl. Papillom, Inaug.-Diss. Erlangen 1904) ein Fall beschrieben, bei dem sich zahlreiche Kernteilungsfiguren, teils Monaster, teils Diaster, im Bindegewebe finden, ebenso viele Fibroplasten.

An anderer Stelle schreibt *Unna* (l. c. S. 786): „Denn an der Haut ist nun einmal die papilläre Form stets an eine Wucherung der Stachelschicht gebunden.“ Ferner: „Wenn aber selbst die Papillen in einem einzelnen Falle, was gewiß selten genug vorkommt, genau den auf der betreffenden Hautstelle früher vorhanden gewesenen entsprechen und dieselben größere Dimensionen angenommen haben, liegt doch niemals eine aktive Papillensprossung vor. Gewöhnlich entsprechen aber die neuen Papillen den alten durchaus nicht und sind meistens an Zahl viel geringer, selbst wenn das papilläre Akanthom einen bedeutenden Umfang besitzt. In den wenigen Fällen endlich, wo infolge von Proliferationsprozessen sekundär die Anzahl der Papillen eine Zunahme zeigt, liegen diese formbestimmenden Wucherungen, wie jetzt die Mitosen und früher die gesamten Strukturverhältnisse zeigten, lediglich im Epithel.“

Borst (l. c., S. 515) hat die Frage auch erörtert, von welcher der beiden Gewebsgruppen die Wachstumsinitiative ausgehen könnte, und kommt zu dem Schluß, daß eine Entscheidung hier sehr schwer zu treffen sei, daß es eben Fälle gebe, in denen die Wucherung vom Bindegewebe ausgehe, in anderen vom Epithel, in wieder anderen in gleicher Weise von beiden. Für solche Fälle, wo rein entzündliche Hyperplasie anzunehmen sei, hält er ein primäres Auswachsen des Blutgefäßbindegewebsapparates für wahrscheinlich, weil die entzündlichen Reize vor allem das Bindegewebe treffen. Es sei hier dann der bindegewebige Anteil der Geschwulst bedeutend größer als der epitheliale und letzterer nur so weit vermehrt, als zur Überkleidung der Papillen nötig sei. Bei anderen, bei denen das Epithel enorm gewuchert ist, könne man sich vorstellen, „es habe eine primäre übermäßige Anhäufung von Epithel an der Oberfläche den Blutgefäßbindegewebsapparat gewissermaßen zu Hilfe gerufen und zu einem papillären Auswachsen des Bindegewebes erst veranlaßt.“ Zum Beweis des vom Epithel ausgehenden formativen Einflusses auf das Bindegewebe werden hier noch die Untersuchungen *Steiners* angeführt, welche zeigten,

„daß eine beliebig granulierende Bindegewebsfläche einen Papillarkörper, ja sogar papillomatöse Wucherungen bilden kann, wenn sie durch ein Epithel bedeckt wird, das von einer papillenführenden Oberfläche oder von papillomatösen Wucherungen herstammt".

Betrachten wir nun die eben angeführten Meinungen, so müssen wir wohl *Unnas* Standpunkt als zu streng beurteilen. Selbst wenn vom Epithel die Wucherungstendenz ausgeht, wird es doch nicht so leicht in der Lage sein, das sich passiv verhaltende Bindegewebe in die papilläre Form zu bringen. Dazu gehört doch wohl ein selbsttätiges Mitarbeiten des Bindegewebes. Dieses kann ja erst auf den vom Epithel ausgehenden Reiz erfolgen, es entsteht aber doch die bestimmende Struktur der Geschwulst durch Wucherung beider Teile, wenigstens in vielen Fällen. Damit sei nicht ausgeschlossen, daß es doch einzelne Papillome gibt, die durch Wucherung, sei es von seiten des Epithels, sei es von seiten des Bindegewebes, allein erfolgen. So viel muß gesagt werden, daß eine Entscheidung hier sehr schwer zu treffen ist.

Um nun nochmals auf den Ausdruck Papillom zurückzukommen, läßt sich sagen, daß er ganz mit Recht als nicht entsprechend bezeichnet ist. Denn er trägt dem nicht Rechnung, daß wir es hier mit einer Kombination von epithelialen und bindegewebigen Geschwulstelementen zu tun haben, also mit einem Fibroepitheliom mit der hier spezifischen Anordnung beider Gewebsgruppen. Papillom würde heißen: Wucherung einer Papille; aus dem bisher Gesagten erhellen die Mängel des Ausdrucks zur Genüge.

Die zweite Frage, die uns hier interessiert, ist: Haben wir es bei den einzelnen Formen der Papillome mit echten Geschwülsten oder mit entzündlichen Neubildungen zu tun? Auch hier herrscht nicht Einigkeit unter den Autoren, wohl am meisten aus dem Grund, weil die einen den Begriff der echten Geschwulst weiter fassen, als die anderen. So zählt *Unna* z. B. das spitze Kondylom zu den echten Geschwülsten, ebenso wie die Verruca vulgaris. Dadurch stellt er sich in Widerspruch zu der allgemein herrschenden Ansicht, die eine rein entzündliche Ätiologie der spitzen Kondylome annimmt. Ein zweiter Punkt ist der, daß sich bei den einzelnen Formen der Papillome sehr schwer sagen läßt, ob die entzündlichen Erscheinungen, die wir bei ihnen sehen, primärer oder sekundärer Natur sind. Sekundäre entzündliche Reizung erscheint jedenfalls von vornherein als höchst plausibel infolge der Gestalt der Papillome, die ja mechanischen Schädigungen allzuleicht zugänglich sind. *Schmaus* sagt hierüber (l. c., S. 120): „Soweit durch pro-

duktive Übergänge umschriebene Gewebswucherungen zustande kommen, zeigen dieselben manchmal Übergänge zu Tumoren, namentlich wenn sie durch besonders starkes Wachstum eine gewisse Selbständigkeit aufweisen; es gehören hierher Wucherungen im Papillarkörper der äußeren Haut."

Auch *Borst* (l. c., S. 6) sagt, daß entzündliche Neubildung den echt blastomatösen Vorgängen sehr nahe stehe. „Die Tatsache, daß bei der entzündlichen Hyperplasie nicht selten bedeutendere quantitative Wachstumsexzesse hervortreten, die in ihren Produkten rein äußerlich an die Formen echter Geschwülste, von denen sie jedoch innerlich grundverschieden sind, erinnern, begründet für uns die Pflicht, in jedem einzelnen Fall hier strenge Unterscheidung zu treffen." Das ist jedoch im einzelnen Falle oft sehr schwer, oft unmöglich. „Die entzündliche Hyperplasie zeigt uns ein normales, nur entzündlich beschleunigtes Wachstum. Die Wucherung liefert jedoch auch ein Produkt, welches nicht selten Abweichungen vom normalen zeigt." Wie schwer es ist, bei derartigen Wucherungen, die teilweise atypischen Charakter zeigen, die Entscheidung, ob entzündliche Hyperplasie, ob Blastom, zu treffen, ist ohne weiteres einleuchtend. Nun kommt noch ein Punkt hinzu: es können sich Geschwulstbildung und Hyperplasie kombinieren. „Hierbei kann die Aufgabe, das, was hyperplastisch ist, und das, was blastomatös ist, voneinander zu scheiden, besonders schwierig werden." Nach alldem läßt sich also sagen, daß für alle Fälle, in denen nicht ganz bestimmte Unterscheidungsmerkmale auftreten, die Frage offen gelassen werden muß.

Endlich beschäftigt uns noch die Frage: Wie unterscheiden wir gutartige und bösartige Formen der Papillome?

Wir folgen hier wieder den Ausführungen *Borsts* (l. c., S. 521). Dieser führt als Kennzeichen der Malignität eines Papillom an: üppiger, aber in der Dicke sehr wechselnder Epithelbelag, der bald mehrere Papillen gemeinsam, bald die einzelnen Papillen gesondert überzieht. Sehr viel Mitosen. Solide Zapfen, aus Keimzellen des Epithels bestehend, die sich als kolbige Fortsätze ins Bindegewebe verschieben. „Die Wucherung des Epithels ist *von vornherein* eine atypische, karzinomartige, nur vereitelt das Bindegewebe zunächst durch fortgesetzte Faltung seiner Oberfläche das immer wieder versuchte Eindringen des Epithels in die Tiefe." Die Entscheidung, ob wir maligne Entartung eines gutartigen Papillom vor uns haben, kann erschwert werden dadurch, „daß an der Oberfläche bestehender wirklicher Karzinome papilläre Wucherungen auftreten können, die keinen krebsigen Bau zeigen, also entzünd-

licher Natur sind (sekundäre Papillome)". Endlich wird noch die Möglichkeit eines zufälligen Zusammentreffens von Papillom und Krebs erwähnt. Jedenfalls hält *Borst* die Annahme, daß ein gutartiges Papillom malign degenerieren könne, nicht für wahrscheinlich.

Daß auch bezüglich der Frage, ob gut- oder bösartig, eine Entscheidung oft sehr schwer ist, beweist der Umstand, daß es Papillome (der Nasenschleimhaut) gibt, die histologisch keine oder nur ganz unsichere Zeichen für Malignität aufweisen, sich aber klinisch durch unaufhaltsames Wachstum und große Neigung zu Rezidiven als maligne Geschwülste präsentieren.

Nach Besprechung dieser allgemeinen Fragen komme ich nun zum speziellen Teil meiner Aufgabe, den Papillomen der Vagina. Hier sind allgemein bekannt die spitzen Kondylome, deren Auftreten ja sehr häufig ist. Ihr Lieblingssitz sind allerdings die äußeren Genitalien, insbesondere der Introitus vaginae, und in den Fällen, wo sie in der Vagina vorkommen, sind auch am Introitus solche anzutreffen. In der Vagina allein treten sie kaum auf. Allgemein wird für sie eine entzündliche Ätiologie angenommen, und zwar auf chemischer Basis durch Reizung der Haut vermittels Stoffwechselprodukten von Bakterien. Uneinigkeit herrscht nur bezüglich der Frage, ob hier der Gonococcus eine wesentliche Rolle spielt oder nicht. *Bumm* z. B. (Münch. med. Woch., 1886, S. 495) leugnete die gonorrhoische Ätiologie der Spitzkondylome.

Charakterisiert ist das Spitzkondylom durch einen ganz typischen Bau. Die Basis bildet entzündlich infiltriertes Bindegewebe. Dieses erhebt sich zu schmalen, schlanken Bindegewebspapillen, an denen Entzündungserscheinungen kaum mehr zu sehen sind. Sie zeigen reichlich dendritische Verzweigung. Auf diesen sitzt das außerordentlich gewucherte Epithel, das meist mehrere Papillen zugleich überzieht, die Falten zwischen ihnen ausfüllend. Im basalen Teil besteht es aus Zylinderzellen (Keimzellen), die sehr bald nach oben zu kubisch werden. Diese Schicht, die Stachelzellschicht, ist es, die durch enorme Wucherung den Hauptanteil der Geschwulst bildet. Die einzelnen Zellen dieser Schicht erfahren dabei auch teilweise eine Größenzunahme bis auf das Mehrfache der ursprünglichen Größe dieser Zellen, Protoplasma und Kern sind sehr hell. Man beobachtet reichliche Kernteilungsfiguren in den basalen Epithelreihen, herauf bis ungefähr zur 6. Reihe. Die gewucherte Stachelzellschicht ist oben bedeckt mit einer ganz schmalen Lage von platten Zellen, die teilweise verhornt scheint.

Das makroskopische Bild zeigt wechselnde, meist „blumenkohlähnliche" Form. So ist das spitze Kondylom mikro- wie makroskopisch wohl charakterisiert.

Daß es nun aber außer dieser Geschwulstform noch andere Papillome in der Vagina gibt, davon erwähnen die meisten Lehrbücher nichts. In einigen finden wir jedoch — meist nur ganz kurze — Angaben über andersartige Papillome der Vagina. Es sind solche Papillome der Scheide eben ein äußerst seltenes Vorkommnis.

Kaufmann erwähnt in seiner Speziellen pathologischen Anatomie, 1909, S. 1002, bei Besprechung der Vaginitis:

„Selten ist die Wucherung (der Vaginalschleimhaut) diffus und führt zu Verdickung und Wulstung, meist ist sie zirkumskript, und es entstehen Papillarhypertrophien, die teils harten Warzen gleichen und in dieser Form auch an der Portio vorkommen, oder weicher sind und dann bäumchenartig, wie spitze Kondylome, aussehen. Zahlreiche Papillarhypertrophien geben der Vagina eine rauhe, reibeisenartige Beschaffenheit."

Bei *Billroth* (Frauenkrankheiten, III., S. 447) schreibt *Breisky:* „Nebst den in der Scheide nicht selten wuchernden Spitzkondylomen gibt es noch einzelne Beobachtungen diffuser und umschriebener Papillargeschwülste der Vaginalschleimhaut. *Müllerklein*, *Marsh* und *Crook* beschreiben deutliche Geschwulstformen, über deren histologischen Bau jedoch keine genügende Auskunft gegeben wurde. Wenn wir sie trotzdem gesondert anführen, geschieht das wegen ihrer klinischen Eigentümlichkeiten. *Müllerkleins* Fall betraf eine 38 jährige Frau, welche seit einem Jahre durch Schleim- und Blutfluß sehr herabgekommen war. *M.* fand einen hühnereigroßen blumenkohlartigen Tumor, der an einem zolldicken Stiele am obersten Teile der hinteren Scheidenwand saß. Auf die Exstirpation mit der Schere trat vollkommene Genesung ein, die noch nach einem Jahre konstatiert wurde. Die mikroskopische Untersuchung ergab ‚den eigentümlichen Bau der Blumenkohlgewächse'. *Marsh* beobachtete ein 2 jähriges Mädchen, bei welchem seit längerer Zeit verschieden geformte und gefärbte Neubildungen in Büschel- und Traubenform aus der Vulva und der Urethra nach außen traten und trotz mehrfacher Exstirpation immer wiederkehrten. Das Kind ging schließlich an Erschöpfung zugrunde. Es handelte sich um polypöse Wucherungen der Blasen- und Scheidenschleimhaut, welche eine fibröse Grundlage hatten, teils glatt, teils mit Epithel bedeckt und meist sehr blutreich waren. Wie man sieht, ist weder für *Müllerkleins*, noch *Marshs* Fall eine

hinreichende anatomische Aufklärung geliefert worden, und es bleibt die Möglichkeit bestehen, daß beide zu den Karzinomen oder Sarkomen gehören, wenn auch bei *Müllerkleins* Patientin 1 Jahr lang kein Rezidiv nachzuweisen war. *Crooks* Fall ist mir nicht zugänglich gewesen.“ Eine genauere Besprechung von Papillomen der Vagina findet sich nur noch bei *Neumann* (Arch. f. Derm. u. Syph., Wien 1889, XXI., S. 628). Verf. spricht hier von Colpitis papulosa ac. und chronica und liefert histologische Beschreibung und Abbildung. „Hier sind zunächst die Vaginalfalten vertieft, die Wülste scharfkantig, geschwellt, auf denselben sitzen dunkelrote, meist hirsekorngroße. leicht blutende Knötchen. Histologisch finden wir folgende Veränderungen: Die Papillen vergrößert, die Gefäßschlingen erweitert, von dichtgedrängten Rundzellen infiltriert, welch letztere das Cutisgewebe stellenweise geradezu substituieren, gleichwie sie das Rete Malpighi verdrängen, wobei die Wucherungen frei zutage liegen. Die Blutgefäße, erweitert, blutreich, nehmen ihren Verlauf als weite, häufig geschlängelte Schläuche bis in die Papillen. Den Knötchen entsprechend finden sich stellenweise zusammengesetzte Papillen, welche an ihrer höchsten Kuppe derart infiltriert sind, daß sie nur noch mit einer dünnen Lage von verhornten Zellen bei vollständigem Schwund des Rete Malpighi von außen getrennt, während lateral die Retezellen und die Plattenzellschicht in normaler Weise erhalten sind.“

So ist hier eine zweite Form von Papillomen der Vagina beschrieben. Was diese besonders zu charakterisieren scheint, ist der Schwund des Rete Malpighi an der Spitze der einzelnen Papillen. Dieser beweist uns, daß hier die Wucherung ausgeht vom Bindegewebe, welches das Rete verdrängt.

Was nun sonst noch in der Literatur an Fällen von Papillomen der Vagina aufgeführt ist, ist äußerst spärlich und unzureichend, zudem fehlt bei allen eingehende histologische Untersuchung.

Die Fälle von *Hallauer* und *Walter* waren mir nur im Referat zugänglich. Diese seien hier wiedergegeben.

Hallauers Fall (Ref. Ztbl. f. Gyn., 1910, No. 40, S. 1305):

4 jähriges Mädchen, das an Vulva und Scheideneingang zahlreiche kondylomartige Neubildungen besitzt. Gonorrhoe liegt nicht vor. Mikroskopisch handelt es sich um zweifellos gutartige Neubildungen, Papillome, die allseitig von geschichtetem Plattenepithel bedeckt sind, deren Bindegewebskörper junges Granulationsgewebe enthält.

Walters Fall: Recurring papilloma of vagina (Obst. and gyn.

Soc. Jan., Brit. gyn. Journ. Aug. — Ref. Frommels Jahresber., 16, S. 225)

betrifft eine 37 jährige Frau mit atypischen Blutungen, deren Ursache ein kleines weiches Papillom der hinteren Scheidenwand war. Mikroskopisch keinerlei Zeichen maligner Degeneration, doch Rezidiv nach 2 Jahren. Diesmal reichliche Zellproliferation von einem fibrös elastischen Bindegewebe aus.

Es existiert noch ein Bericht über einen von *Grimsdale* vorgestellten Fall (The Liverpool medico-chirurgical Journal, July 1900. p. 334).

„*Grimsdale* berichtet über einen Fall von Papillom der Vagina, entfernt bei einer Witwe von 65 Jahren. 2 Jahre vorher war ein Gewächs an der Cervix entfernt worden, welches klinisch verdächtig auf Malignität war, bei der mikroskopischen Untersuchung sich aber als gutartig erwies. Der vorliegende Tumor verursachte 6 Monate lang blutigen Ausfluß. Er war eine hellrote, rundliche Schwellung, von der ungefähren Größe einer Erdbeere. Er ragte aus der Vaginalöffnung heraus und glich einer Urethralkarunkel. Er blutete leicht bei der Berührung. Seinen Ursprung nahm er von der vorderen Scheidenwand, nahe am Orific. ext. urethrae, aber nicht davon ausgehend."

Über mikroskopischen Befund wird also hier nicht berichtet. Der Fall sei nur der Vollständigkeit halber, der Seltenheit derartiger Erscheinungen halber, hier angeführt.

Dasselbe gilt von den beiden nächsten Fällen.

Marshall, L. W., Papilloma of vagina in a child. Brit. med. Journ. 1889. I. p. 127.

Verf. berichtet über einen Fall von Papillom der Vagina bei einem Kind von 2 Jahren. Sitz des Tumors an der hinteren Scheidenwand.

Von einer mikroskopischen Untersuchung auch hier nichts berichtet.

Zum Schluß sei noch der Fall *Foulertons* erwähnt: Multiple Papillome der Vagina. The Lancet. 1891. II. p. 70.

Die Vagina war besetzt mit einer Anzahl von kleinen gestielten, beweglichen Gewächsen von Bohnen- bis Walnußgröße. Ein ähnlicher Tumor saß am Damm. Fluor albus. Nach der Operation baldiges Rezidiv. Makroskopisch schienen die Gewächse aus fibrösem Gewebe zu bestehen, bedeckt von einer dicken runzligen Schicht normaler Schleimhaut. Verfasser hält sie für „gonorrhoische Warzen".

Mikroskopische Untersuchung fehlt.

Außer diesen Arbeiten existieren noch zwei Arbeiten: *Marchesi*, Vaginite verrucosa ed epithelioma botulata della vagina. (Rassegna internaz. della medica moderna. No. 23—24. p. 345. Catania 1901) und *Marchesi*, Vaginite verrucosa (Arch. di Ost. e Gin. Napoli 1900. No. 1. p. 1).

Sie waren mir leider nicht zugänglich.

In der Erlanger Frauenklinik sind nun in den letzten Jahren zwei solcher Fälle zur Beobachtung gelangt.

Fall I. Patientin M. N., 19 Jahre, kam am 17. IV. 1904 als Gravida in die geburtshülfliche Abteilung der hiesigen Frauenklinik. Sie ist angeblich nie krank gewesen. Letzte Menses: Ende August 1903. Konzeption zwischen 10. und 15. IX. 1903. In der ersten Zeit der Schwangerschaft Erbrechen, sonst keinerlei Störungen gehabt.

Februar 1904 Blutung aus den Genitalien (Plac. praevia).

Klinischer Befund: Hymen vielfach eingerissen, Scheide mittelweit, sehr rauh. Man fühlt an der ganzen Scheidenwand kleine, hirsekorngroße harte Effloreszenzen, die am Introitus von weißlicher Verfärbung sind.

Pat. starb am 22. IV. 1904 an Verblutung infolge von Plac. praevia, nachdem am 21. II. mittels der Zange ein totes Kind extrahiert worden war, dabei Dammriß zweiten Grades.

Sektionsbefund (Auszug): Scheide zeigt in ihren unteren Partien einen ca. 5 cm langen tiefen Riß. Schleimhaut erscheint wie eine schmutzigrote Fläche, auf welcher gleichsam zahlreiche dicht nebeneinanderstehende bis linsengroße Zuckertröpfchen aufgespritzt erscheinen. (Siehe Figg. 1 u. 2.)

Die histologische Untersuchung ergibt folgendes:

Wir sehen zunächst ein stark infiltriertes, sehr zellreiches Bindegewebe. Besonders stark ist die Rundzelleninfiltration an den Stellen, wo stärkere Papillarwucherung auftritt, an einigen Stellen so intensiv, daß die übrige Gewebsstruktur verdeckt wird und kaum zu erkennen ist. An diesen Stellen ist die Rundzellenanhäufung knötchenförmig, in der Mitte am dichtesten, nach außen zu allmählich weniger dicht in die Umgebung auslaufend. Eine Kapsel besitzen diese Knötchen nicht. Keimzentrum ist nirgends nachzuweisen, also können wir auch hier nicht die Frage entscheiden, ob wir es hier mit Follikeln zu tun haben. Es herrscht ja auch bezüglich der Frage, ob die Vaginalschleimhaut Follikel besitze, Uneinigkeit. (Näheres hierüber bei *Neumann*. Arch. f. Derm. u. Syph. Wien 1889. S. 630.) Neuerdings wird ja ein Vorhandensein von Follikeln als erwiesen angenommen. (*Stöhr*, Lehrb. d. Hist.)

Das Bindegewebe ist außerordentlich stark vaskularisiert, es zeigt hochgradig erweiterte Gefäße; teilweise hat es den Anschein, als ob ausgetretenes Blut sich innerhalb der Bindegewebsmaschen befinde (Folge der Geburt).

Plasmazellen sind nicht zu sehen.

Die Papillen selbst zeigen eine sehr wechselnde Größe. Die Form zeigt auch Verschiedenheiten. Wir sehen große kolbige Verdickungen, daneben wieder kleinere schlankere Papillen, in der Anordnung von Handschuhfingerform, nirgends jedoch richtige dendritische Verzweigung. An vielen Stellen zeigen die größeren kolbigen Verdickungen an der Oberfläche noch einen Besatz von kleineren runden Papillomen. Neben der papillentragenden Fläche ist wieder solche, die kaum papilläre Form zeigt.

Dieses Bindegewebe ist mit geschichtetem Plattenepithel bekleidet, welches an den meisten Stellen die Papillen einzeln überzieht. Dieses ist bis zu 18 reihig, jedoch an Reihenzahl sehr wechselnd; an manchen Stellen ist nur eine Schicht zylindrischer Epithelzellen vorhanden, an wieder andern

fehlt auch diese Basalschicht, so daß die Bindegewebszotten frei zutage treten. Das darf nun jedoch nicht so aufgefaßt werden, als ob hier das wuchernde Bindegewebe das Epithel verdrängt habe, in ähnlicher Weise, wie das von *Neumann* (l. c.) beschrieben ist. Es müßten ja, sollte das zutreffen, die basalen Zylinderzellen zuerst, danach das Rete Malpighi verdrängt werden, bis das Bindegewebe dann schließlich auch die oberste platte Zellschicht verdrängen würde. In unserem Fall ist das vor der Geburt sicher in normaler Weise vorhanden gewesene Epithel zweifellos durch den Geburtsvorgang abgeschoben worden. Die oberste Epithelschicht zeigt an ganz wenigen Stellen Verhornung. Die Kerne sind bis in die oberste Schicht gut färbbar, ein Stratum granulosum ist nirgends zu sehen. Irgendwelche Atypie der Epithelzellenanordnung ist nirgends vorhanden. Mitosen sind an keiner Stelle zu sehen.

Zwischen den einzelnen Epithelzellen sind jedoch zahlreiche Rundzellen zu erkennen in allen Schichten des Epithels, die offenbar auf der Durchwanderung durch das Epithel begriffen sind, wie dies ja schon normalerweise in geringerem Maße vorkommen kann. Diese sind meist einkernig, mit rundem, dunkel tingiertem Kern, der sie leicht von den Epithelzellen unterscheiden läßt.

Von dem ganzen Bilde haben wir den Eindruck der heftigsten akuten Entzündung. Ob ein Entzündungsbild schon vor der Geburt in höherem Maße bestand, ist nicht zu entscheiden. Der außerordentlich starke Grad der vorliegenden Entzündung ist jedenfalls auf die Geburt zurückzuführen. So bleibt uns auch die Frage, ob entzündliche Hyperplasie, ob blastomatöser Vorgang, hier verschlossen. Wir können nur das eine sagen, daß atypische Stellen nirgends vorhanden sind, und daß also die Wahrscheinlichkeit dafür spricht, daß hier entzündliche Hyperplasie anzunehmen sei, um so mehr, als wir richtige Wucherungsvorgänge im Epithel nicht sehen (es fehlen die Mitosen), und die Neubildung im weitaus überwiegenden Anteil vom Bindegewebe ausgehen muß.

Fall II. Pat. W., 57 jährige Frau. Menses vom 16. bis 50. Jahre regelmäßig.

Neun normale Partus, letzter mit 49 Jahren. Im November 1909 hatte Pat. starken Lungenkatarrh und Influenza. Seit dieser Zeit Fluor albus e vagina, so daß die Unterkleider immer naß waren. Der Fluor setzte manchmal aus, kam aber immer wieder. In den letzten Tagen hatte sie gar keine Beschwerden, keinen Fluor. Schmerzen oder blutigen Fluor hatte Pat. nie. In der letzten Zeit ist sie sehr müde, so daß sie schwerere Arbeit nicht besorgen kann. Keine Blasen- und Mastdarmbeschwerden. Appetit schlecht.

Status: Mittelgroß, mäßiger Ernährungszustand, leicht ikterisch, fahle Hautfarbe. Am rechten Unterkiefer zirka handtellergroßer Hautlupus. Hühnereigroße Struma cystica. Lunge: Rechte Spitze Schallverkürzung, rechts hinten oben Rasselgeräusche und vereinzeltes Pfeifen, ebenso rechts vorn unten und rechts hinten unten.

Herz von Lunge überlagert, Töne rein, leise, irregulär.

Abdomen mäßig fettreich, sonst ohne Besonderheiten. Urin E + schwach.

Gynäkologischer Befund: In beiden Inguinalgegenden, hauptsächlich rechts, mehrere geschwellte bis kirschgroße Drüsen. Introitus klafft, geringer Descensus beider Scheidenwände; einige Zentimeter hinter dem Introitus fühlt sich die ganze Scheide samtartig an. Es läßt sich mit dem touchierenden Finger leicht Gewebe abbröckeln, hierbei ziemliche Blutungen. Im Spekulum erscheint die Scheidenschleimhaut arrodiert, die Portio vaginalis scheint frei zu sein. Corpus uteri gestreckt, Parametrium und Adnexe frei.

7. IV. 1910. Auskratzung und Verschorfung in Äther-Chloroform-Narkose.

13. IV. Cystoskopie ergibt keinen pathologischen Befund.

16. IV. Starker Fluor. Scheidenspülungen.

21. IV. Fluor geringer. Die verschorften Stellen zeigen glatte, weißglänzende Vernarbung. Geringer eitriger Fluor. Subjektives Wohlbefinden. Entlassung.

Patientin ist dann nach Angabe des weiterbehandelnden Arztes im Februar 1911 an Phthise gestorben.

Histologische Untersuchung der abgekratzten Zotten: Wir sehen quer- und längsgetroffene Zotten von Walzenform, die an den Enden manchmal ein wenig kolbig verdickt sind. Dendritische Verzweigung ist nirgends zu sehen. Zentral weisen die Zotten ein reichlich vaskularisiertes Bindegewebe auf, das stellenweise infiltriert ist. An manchen Stellen erscheint es direkt ödematös. Die Gefäße sind teilweise erweitert.

Leider bekommen wir, da nur die Oberfläche der Scheidenwand, nur die vorstehenden Zotten und dazwischen befindliches Epithel abgekratzt wurden, keinen Einblick in die tieferen Cutisschichten. Wir können also nicht sehen, ob auch dieses stärker infiltriert ist, ferner, wie weit das Epithel in die Tiefe reicht.

Als Überzug der Bindegewebspapillen sehen wir überall geschichtetes Plattenepithel in ziemlich gleichmäßiger Dicke und regelmäßiger Anordnung die Papillen gesondert überziehen. Die Reihenzahl beträgt bis zu 20. Die Zellen des Rete Malpighi zeigen Verschiedenheiten in der Größe, es ist aber an manchen Stellen mit größeren Zellen die Dicke der Epithelschicht doch nicht erheblich größer als an anderen Orten, da dann die Reihenzahl kleiner wird. Die unterste Zellschicht zeigt meistens ganz regelmäßig angeordnete zylindrische Zellen, doch existieren auch Stellen, wo diese sich der kubischen Form nähern. Hier ist dann auch Protoplasma und Kern heller als bei den zylindrisch geformten Zellen. Die Zylinderzellform reicht meist bis zur 6. Reihe. Doch gehen auch häufig Züge von Zylinderzellen bis dicht unter die Oberfläche und sind hier ohne Übergang durch kubisches Epithel direkt von einer dünnen Lage platter Zellen bedeckt. Daneben sind wieder Stellen, wo wir nur eine basale Zylinderzellschicht sehen, es folgt dann nach oben zu gleich kubisches Epithel, das allmählich in die platte Zellform der Oberfläche übergeht. Sehr reich ist das Epithel an Mitosen; wir sehen solche in der basalen Hälfte bis zur 10. Reihe in Form von Monastern und Diastern auftreten.

Es sei noch bemerkt, daß wir nur sehr spärlich durch das Epithel durchwandernde Leukozyten sehen.

Wir haben also hier ebenfalls entzündliche Erscheinungen am Bindegewebsteil der Geschwulst, dabei aber im Gegensatz zum vorigen Fall starke Proliferationstendenz des Epithels, wie die außerordentlich zahlreichen Mitosen beweisen. Vielleicht geht hier die Wucherung doch vorwiegend vom Epithel aus. Es zeigt dieses ja auch geringe Atypien. Diese sind jedoch nirgends so ausgeprägt, daß wir eine Berechtigung hätten, auf Malignität zu schließen. Die im Status erwähnte Schwellung der Leistendrüsen kann ja auch ebensogut auf entzündlicher Basis entstanden sein. Leider konnte dann die Patientin nach der Entlassung nicht weiter beobachtet werden, sie ist nach 10 Monaten, wie schon erwähnt, an Phthise gestorben, ohne danach seziert worden zu sein; wir haben also keine Angaben über Anfänge eines Rezidivs, das ja allerdings nach unserer Untersuchung als unwahrscheinlich bezeichnet werden muß, wenn wir ja auch nicht in der Lage waren, zu konstatieren, wie weit das Epithel in die Tiefe reicht. Nach *Borst* ist ja die Wucherung beim malignen Papillom von vornherein eine atypische, und eine solche liegt hier im allgemeinen nicht vor.

Leider kann nun bei den beschriebenen beiden Fällen ein bis ins einzelne gehender Vergleich nicht vorgenommen werden. Im letztbeschriebenen Fall war es nicht möglich, genügend des bindegewebigen Anteils der Geschwülstchen zu untersuchen, im ersten ist das Epithel zum großen Teil abgeschabt, dazu kommt hier noch die durch den Geburtsvorgang enorm gesteigerte Entzündung, die das Bild doch teilweise verschleiert. Einen auffälligen Unterschied zeigt die Form der papillären Exkreszenzen, wie ja aus den Abbildungen hervorgeht. Im ersten Fall große kolbige Verdickungen, im zweiten Fall Walzenform der papillären Zotten.

Im zweiten Fall Mitosen und geringe Atypien in der Epithelschicht, im ersten Fall solche nicht vorhanden.

Ganz charakteristische Unterschiede für beide Fälle besitzen wir also nicht. Sie zeigen beide Ähnlichkeiten, und durch ihre Eigenschaften unterscheiden sie sich wohl von den Erscheinungsformen der beiden anderen Papillomarten, die von der Vaginalwand ihren Ausgang nehmen, den spitzen Kondylomen und der von *Neumann* geschilderten Colpitis papulosa. Dies geht aus Beschreibung und histologischem Bild genugsam hervor und braucht hier nicht noch einmal im einzelnen erörtert zu werden.

Was uns nun zu einer erschöpfenden Darstellung des Krankheitsbildes noch fehlt, ist vor allen Dingen die Feststellung der Ätiologie, ferner genaue Beobachtung der Fälle durch einige Zeit in Bezug auf Wachstum der Geschwülstchen und weiteres Ver-

halten. Das war in den beschriebenen beiden Fällen nicht möglich. Aufklärungen hierüber müssen erst weitere Beobachtungen dieser ja so sehr seltenen Fälle erbringen.

Literatur-Verzeichnis.

Virchow, Die krankhaften Geschwülste. — *Schmaus*, Grundr. d. path. Anat. 7. Aufl. — *Unna*, Orths Lehrb. d. spez. path. Anat. 8. Lief. 1894. — *Borst*, Die Lehre von den Geschwülsten. I. 1902. — *Simon*, Ein Fall von entzündlichem Papillom. Inaug.-Dissert. Erlangen 1904. — *Bumm*, Münch. med. Woch. 1886. S. 495. — *Kaufmann*, Spez. path. Anat. 1909. — *Breisky*, bei Billroth, Frauenkrankheiten. III. — *Neumann*, Arch. f. Derm. u. Syph. Wien 1889. XXI. — Ztbl. f. Gyn. 1910. No. 40. S. 1305. — Frommels Jahresber. 16. S. 225. — The Liverpool medico-chirurg. Journ. Juli 1900. S. 334. — *Marshall, L. W.*, Papilloma of vagina in a child. Brit. med. Journ. 1889. I. S. 127. — *Foulerton*, The Lancet. 1891. II. S. 70. — *Stöhr*, Lehrb. d. Hist.

Lebenslauf.

Verfasser ist geboren am 18. August 1886 zu Erlangen, ist bayrischer Staatsangehörigkeit. Sein Vater heißt *Wilhelm Kiesselbach*, Universitätsprofessor †, seine Mutter *Luise Kiesselbach*, geb. *Becker*. Verfasser besuchte das humanistische Gymnasium zu Erlangen, wo er im Jahre 1905 das Reifezeugnis erlangte, studierte in Marburg vier, in Erlangen sechs Semester Medizin. Die ärztliche Vorprüfung legte er 1908 zu Erlangen, die ärztliche Prüfung 1910 zu Erlangen ab. Während des praktischen Jahres war er tätig an folgenden Anstalten: Stadtkrankenhaus Augsburg; Säuglingsheim München, Lachnerstraße; Stadtkrankenhaus Guben; Universitätsfrauenklinik Erlangen. Die Approbation als Arzt erlangte er am 31. I. 1912. Gedient hat Verfasser im Winterhalbjahr 1905/06 beim Kurhessischen Jägerbataillon No. 11.

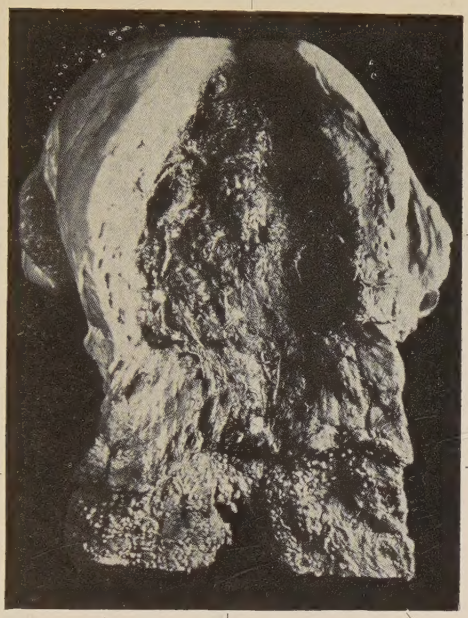

Fig. 1.
Fall I. $^{7}/_{22}$ natürl. Größe.

Fig. 2.
Fall I. Unterer Teil von Fig. 1 in ½ natürl. Größe.

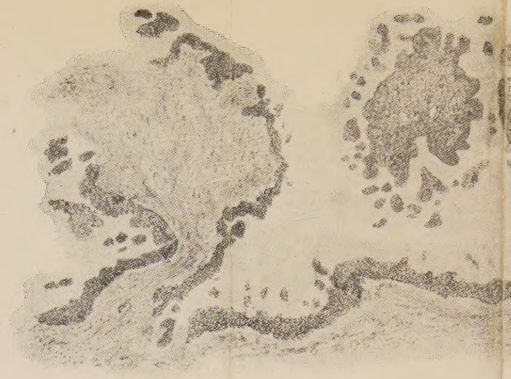

Fig. 3.
Fall I. Schwache Vergrößerung (Ala

Fig. 5.
Fall II. Schwache Vergrößerung (

rmin).

Fig. 4.
Fall I. Teil von Fig. 3 in starker Vergrößerung.

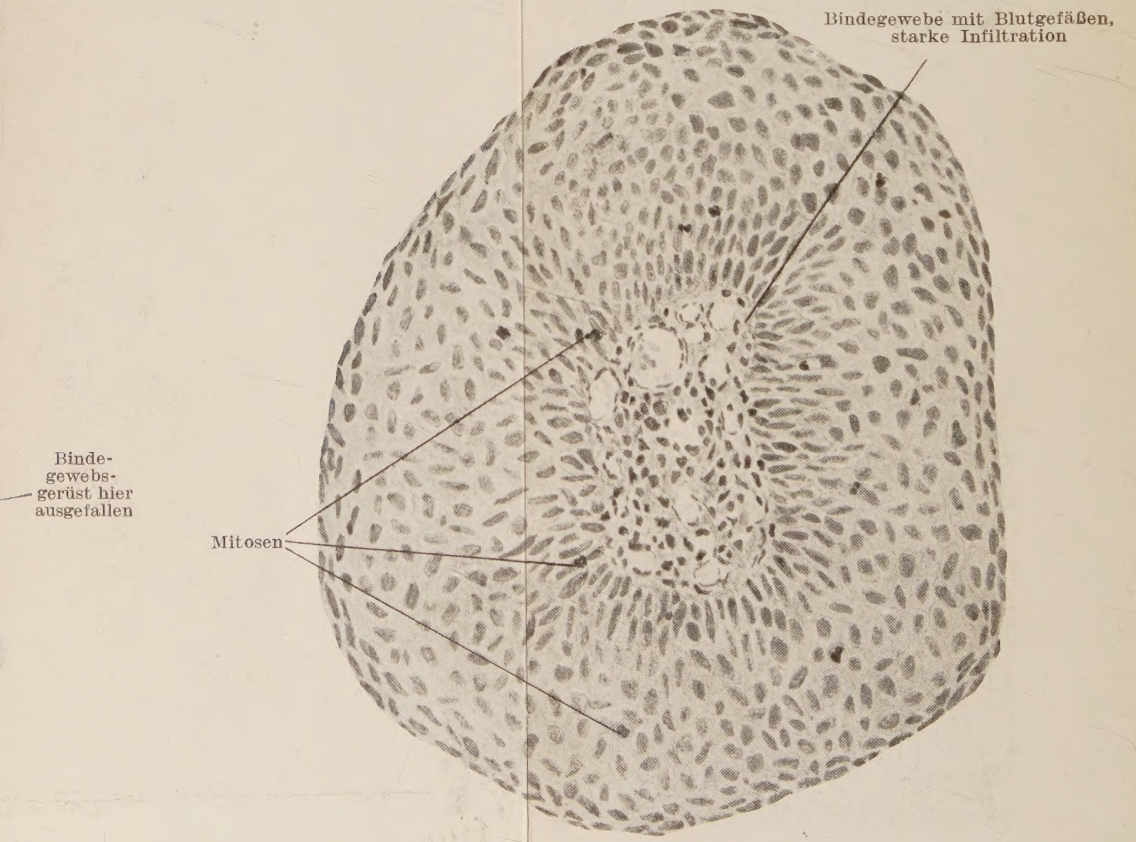

Fig. 6.
tog-Eosin). Fall II. Papillenzotte im Querschnitt (starke Vergrößerung).